

Apexificación utilizando el hidróxido de calcio como primera alternativa de tratamiento

Apexification using calcium hydroxide as a first alternative treatment

Hernández C.¹

Guerrero MP²

Gutiérrez I³

Corona A⁴

Resumen

Cuando una necrosis pulpar se instala en dientes jóvenes que aún no han completado el cierre apical o no han terminado el desarrollo radicular, la apexificación es el tratamiento indicado, el cual induce la formación de una barrera calcificada que oblitere el orificio apical o que permita el desarrollo radicular completo. La mezcla del hidróxido de calcio Ca(OH)₂ con suero fisiológico es la forma más deseable y sencilla de inducir la apexificación con pronóstico exitoso.

El caso clínico que se presenta es un paciente masculino de 10 años de edad, al cual se diagnostica necrosis pulpar en O.D.36, radiográficamente con zona radiolúcida en ápices y furca, retracción pulpar y falta de cierre apical al cual se realiza el tratamiento de apexificación con hidróxido de calcio, mostrando en el control radiográfico disminución de la lesión en furca y ápices, lográndose el cierre apical permitiendo el tratamiento de endodoncia con gutapercha y finalmente la rehabilitación con

corona de acero cromo

Palabras clave: Apexificación, hidróxido de calcio, necrosis pulpar.

Abstract

When a pulp necrosis it's established in young teeth that have not developed an apical seal or the incomplete development of the root, an apexification is the election treatment, because it inducts the formation of a calcified barrier that obliterates the apical foramen or allows the complete radicular development. The mixture of Calcium Hydroxide with physiological serum is the most simple technique of inducing apexification. The case report presents a 10 year old male, with necrotic pulp in O.D 36, in the xray can be observed radiolucent zone in apex and furcation, pulp retraction and lack of apical seal; in this teeth apexification was performed with calcium hydroxide, and it shows a correct evolution in decreasing of lesion in furcation and seal in apex; that permits the obturation or radi-

¹CDEO Egresada Especialidad Odontopediatría Universidad Autónoma de Nayarit. México.

²MSP Docente Especialidad en Odontopediatría de la Universidad Autónoma de Nayarit. México.

³MO Docente Especialidad en Odontopediatría de la Universidad Autónoma de Nayarit. México.

⁴MO Docente Especialidad en Odontopediatría de la Universidad Autónoma de Nayarit. México.

cular system and finally the rehabilitation with a steel crown.

Key words: Apexification, Calcium Hydroxide, Dental Pulp Necrosis.

Introducción

Los primeros molares permanentes, son generalmente los órganos dentarios que acompañan a la dentición primaria en la boca de un niño, transformando con su presencia la oclusión primaria, en mixta. Su erupción generalmente se presenta a los 6 años de edad cronológicamente, puede pasar a veces desapercibida y aunque en otras ocasiones puede estar acompañada de manifestaciones clínicas, no se da la importancia necesaria y lamentablemente este primer exponente de la dentición permanente tiene muy poco tiempo de vida sana en la boca de un niño. Este órgano dentario está sometido a factores de riesgo, ya que favorecen el inicio de la caries dental y el avance de la misma, con la consecuente destrucción y necrosis pulpar que conlleva a la interrupción de la formación normal de la raíz y del cierre apical normal, por lo tanto, el primer molar permanente es el órgano dentario que con más frecuencia necesita tratamiento endodóntico.^{2,3,4}

El desarrollo radicular de los órganos dentarios comienza después que la dentina y el esmalte dental han obtenido la futura unión cemento adamantina. La vaina radicular de Hertwig inicia y modela la formación radicular, la cual se encarga de dar forma a las raíces de los dientes, esta vaina epitelial de Hertwig toma la forma de uno o más conductos epiteliales, dependiendo del número de raíces del órgano dentario; durante esta formación radicular, el espacio apical

se encuentra amplio y limitado por un diafragma de epitelio, las paredes dentinarias son divergentes en sentido apical, el conducto es ancho y abierto, conforme pasa el tiempo se va depositando dentina en las paredes del conducto, estrechándolo y comprimiendo el tejido pulpar, esto sucede hasta poder lograr la formación del foramen apical, completando la formación radicular transcurrido de uno a cuatro años después de la erupción del órgano dentario en la cavidad bucal.^{5,6}

A un órgano dentario con ápice abierto se le denomina diente con rizogénesis incompleta (ápice inmaduro o incompleto), en el cual el conducto es más amplio en el tercio apical que en la zona interna hacia cervical.⁶

La pulpa como tejido especializado del órgano dentario (odontoblastos), es la única que posee la capacidad de formar dentina. Cuando la pulpa del órgano dentario es removida por alguna causa o pierde su vitalidad y no se termina de formar la raíz, lo que implica la ausencia de un adecuado cierre apical, por lo que la reparación de estos dientes se debe dar a partir de la formación de un tejido mineralizado, semejante al cemento.

El tratamiento de elección en dientes con una raíz incompleta como los dientes permanentes jóvenes que sufren un proceso de pulpitis irreversible o de necrosis pulpar es la apicoformación. En estos dientes, la falta de vitalidad, el aumento de la fragilidad del órgano dentario (ya que las paredes radiculares permanecen divergentes o paralelas), imposibilita realizar un tratamiento de conductos habitual.^{7,8,9}

De acuerdo a la Asociación Americana de En-

dodoncia, la apicoformación es un método que induce la formación de una barrera calcificada en un diente con ápice abierto o la continuación del desarrollo apical de una raíz incompletamente formada en dientes con pulpa necrótica con la finalidad de inducir o permitir la formación de una barrera calcificada que oblitere adecuadamente el orificio apical o que permita el desarrollo radicular completo permitiendo el posterior tratamiento de conductos convencional, facilitando así un buen sellado hermético del sistema tridimensional de conductos.⁵

Breillat y Laurichesse, distinguen dos situaciones clínicas en las cuales se pueden aplicar un tratamiento de apicoformación:

1. Dientes en donde la edad del paciente y el grado de desarrollo radicular coinciden, formándose un ápice anatómico semejante al normal.
2. Dientes en los que el estado de su evolución es menor a la edad del paciente; en ellos se formará una barrera calcificada en el ápice, quedando la longitud radicular en el mismo nivel en el que se hallaba antes de iniciar el tratamiento y sin disminuir la luz del conducto.

Las técnicas más frecuentes para realizar la apicoformación son el hidróxido de calcio y en los últimos tiempos, se está extendiendo la utilización del agregado trióxido mineral (MTA).

Diversos estudios han demostrado la capacidad de reparación del hidróxido de calcio. Shabahang et al., en 1999, realizaron un estudio de comparación utilizando hidróxido de calcio y MTA para inducir el cierre apical de dientes inmaduros en perros. La evaluación histológica de

las muestras tratadas mostraron cierre apical del 14.93% con MTA y 38.5% en las tratadas con hidróxido de calcio.¹⁰ En un estudio similar realizado en el 2007, en la Universidad Autónoma de San Luis Potosí, se trataron los premolares en perros de raza criolla de siete meses de edad, a los cuales les provocaron una lesión apical impidiendo el desarrollo normal del ápice radicular y sellando los conductos con hidróxido de calcio Ca(OH)₂. Siete meses después del segundo sellado, los ápices se encontraron en vías de reparación observando una prolongación del cemento radicular, formando un tejido de osteocemento o cementoide.¹¹

En los estudios de Pradhan y cols. (2006), las tasas de éxito tanto para el MTA como para el hidróxido de calcio fueron comparables, 70% para el MTA con alguna afectación del ligamento periodontal y el posterior fracaso terapéutico, en el grupo del hidróxido de calcio se consiguieron tasas de formación de puentes dentinarios en el 100% de los casos.¹²

Sin embargo, El Meligy y Avery (2006), obtuvieron mejores resultados para el grupo con MTA que para el de hidróxido de calcio al cabo de 12 meses, aunque las tasas de éxito fueron muy elevadas para ambos.¹³

El MTA desde principios de los años noventa, ha sido investigado como potencial compuesto para sellar las vías de comunicación entre el sistema de conductos radiculares y la superficie externa del diente; el agregado trióxido mineral es un material compuesto por diversos óxidos minerales, donde el calcio es uno de los principales iones, es un polvo que consiste en finas partículas hidrofílicas y que fraguan en presencia de humedad. La hidratación del polvo da lu-

gar a un gel coloidal con un pH medio de 12.5, que solidifica formando una estructura dura. El tiempo de fraguado del cemento hidratado es de unas 4 horas aproximadamente, estudios realizados con este material comprueban que se obtiene un cierre total del ápice con dentina muy bien organizada formada en sentido corono-apical completamente libre de infiltrado inflamatorio y con engrosamiento del cemento en la porción apical.^{14,15}

El uso del hidróxido de calcio en la apicoformación se remonta a los años 60. Es uno de los medicamentos más utilizados en el tratamiento endodóntico por su acción bactericida, dado que la vida bacteriana es incompatible con un pH altamente alcalino (pH 12.5), a su rápida disponibilidad, la simplicidad de preparación y la facilidad de eliminación, pero controversial en su capacidad para prevenir las agudizaciones intercitas en pulpas necróticas.

Bimstein y Fuks (1976), comentan que la mezcla del hidróxido de calcio $\text{Ca}(\text{OH})_2$ con suero fisiológico es la forma más deseable y sencilla de inducir la apicoformación. Este tratamiento dura entre 6 y 24 meses observando el órgano dentario a intervalos de tres meses o bien las veces que sea necesario cambiar el hidróxido de calcio.^{16,17,18,19}

Durante el tratamiento se debe eliminar por completo el tejido pulpar, evitando presionar demasiado las paredes del conducto por el riesgo de fractura por la debilidad de las mismas, posteriormente se desinfecta el conducto radicular irrigando constantemente durante la remoción de la pulpa necrótica con clorhexidina o hipoclorito de sodio al 2.5%, se procede a realizar el secado de los conductos con puntas de pa-

pel y se introduce el hidróxido de calcio con un léntulo a baja velocidad hasta rellenar por completo el conducto y finalmente el sellado se efectúa con una obturación provisional. Se realizan los controles radiográficos y los cambios de hidróxido de calcio necesarios hasta conseguir un cierre apical que permita realizar el tratamiento de conductos con la obturación convencional, pudiendo ser con gutapercha.^{6,20,21}

Los cambios que experimenta un diente tras un tratamiento endodóntico son la pérdida de estructura dentaria, pérdida de elasticidad de la dentina, disminución de la sensibilidad a la presión y alteraciones estéticas, por lo que las coronas de acero cromo para restauraciones en dientes permanentes jóvenes sometidos a un tratamiento pulpar, resultan especialmente útiles y pueden proteger el molar en forma eficaz. Moskovitz y cols. (citado por Ortiz E. Montalvo A. Sáez S. Bellet L. en 2008), realizaron un estudio comparándolas con amalgama y composite en la cual obtuvieron un 97% de éxito. Concluyeron que además de trabajar eficazmente los conductos, la restauración final es de gran importancia para un tratamiento exitoso.²²

Reporte del Caso

Paciente masculino de 10 años de edad, que acude a la Clínica de la Especialidad en Odontopediatría de la Unidad Académica de Odontología de la Universidad Autónoma de Nayarit para atención dental. Su salud en general es buena, refiere la madre que el motivo de la consulta es "Porque trae una muela quebrada".

En su historia clínica no reveló antecedentes patológicos hereditarios, alergias y sistémicos. Su dieta es balanceada aunque consume alimentos

cariogénicos entre comidas y cepilla sus dientes solo por la noche y la mañana.

A la exploración clínica en el examen intraoral mostró restauración provisional en el primer molar inferior izquierdo. Al examen radiográfico se observa presencia de zona radiolúcida en furca y ápices, observándose retracción pulpar. Se establece el diagnóstico de necrosis pulpar en O.D.36. (Fig. 1). Su conducta durante el tratamiento fue buena. Se decidió realizar procedimiento de apicoformación con la siguiente técnica: Se infiltró bajo anestesia local con la técnica troncular y aislamiento absoluto con dique de goma. Se inicia la remoción de caries, conductometría e instrumentación de conductos con limas tipo K de la primera serie, (Fig. 2).

Se irrigó con hipoclorito de sodio al 2.5% y secado con puntas de papel. La obturación de los conductos se realiza con la mezcla de hidróxido de calcio puro con suero fisiológico (Fig. 3) y finalmente en la cavidad cemento de óxido de zinc y eugenol. Posteriormente a los 30 días se vuelve a realizar el procedimiento con hidróxido de Ca puro (Fig. 4). Se da seguimiento al caso a los 2 meses tomando radiografía de control en la cual se observa la disminución de la lesión de furca (Fig. 5).

A los 3 meses se observa el avance del cierre apical y la disminución de la lesión (Fig. 6). Se realiza de nuevo la obturación con hidróxido de calcio puro mezclado con suero fisiológico y restauración temporal. En el control radiográfico a los 5 meses del tratamiento, se observa el cierre de los ápices, la formación de puente dentinario y la disminución de la zona radiolúcida (Fig. 7). A los 7 meses se remite a tratamiento de conductos con gutapercha (Fig. 8). Se realiza control

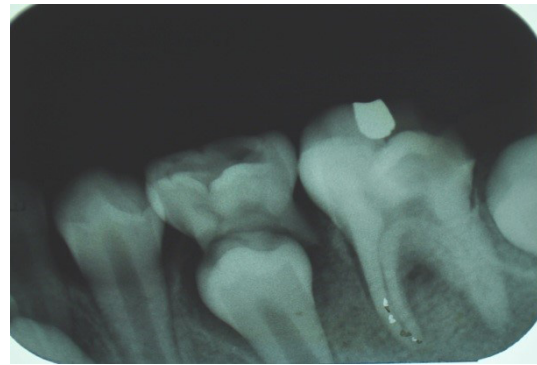

Figura 1. Radiografía Inicial.

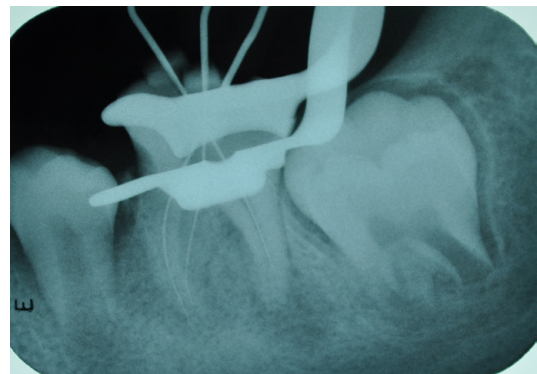


Figura 2. Conductometría.

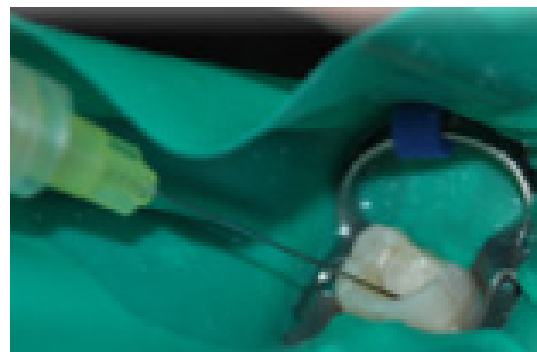


Figura 3. Obturación con hidróxido de Calcio.

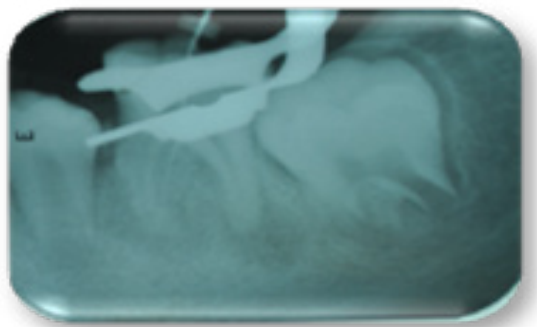


Figura 4. A los 30 días se vuelve a colocar Hidróxido de Calcio puro.

radiográfico a los 8 meses (Fig. 9). Radiografía de control a los 9 meses, continúa la disminución de la zona radiolúcida (Fig. 10). Posteriormente se toma radiografía de seguimiento a los 12 meses, en la cual se observa la evolución exitosa del tratamiento y se decide colocar la corona de acero cromo (Fig. 11).

Discusión

La realización del método de apicoformación en dientes jóvenes es esencial para prevenir la pérdida prematura del diente con el fin de evitar la realización de la exodoncia. Ya que tiene la finalidad de formar una barrera calcificada en un diente con ápice abierto que presenta pulpa necrótica permitiendo el desarrollo radicular completo, para posteriormente poder realizar el tratamiento de conductos convencional y así facilitar un buen sellado del sistema tridimensional de conductos. Existen estudios que han demostrado la capacidad de reparación del hidróxido de calcio. Bimstein y Fuks (1976) mencionan que la mezcla de hidróxido de calcio $\text{Ca}(\text{OH})_2$ con suero fisiológico es la forma más sencilla de inducir apicoformación, que fue el método utilizado para este caso.^{23,24,25,26}

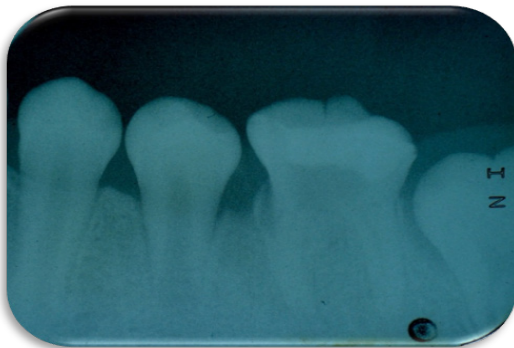


Figura 5. Radiografía de control a los 2 meses. Se observa disminución de lesión en furca.

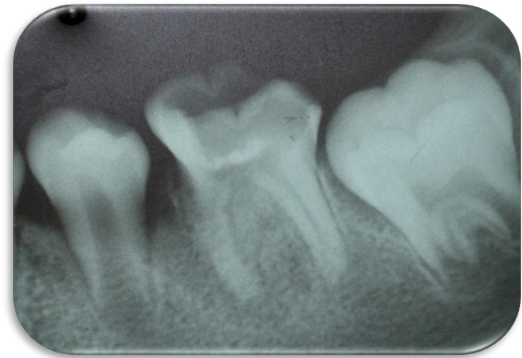


Figura 6. Radiografía de control a los 3 meses, se observa avance de cierre apical.

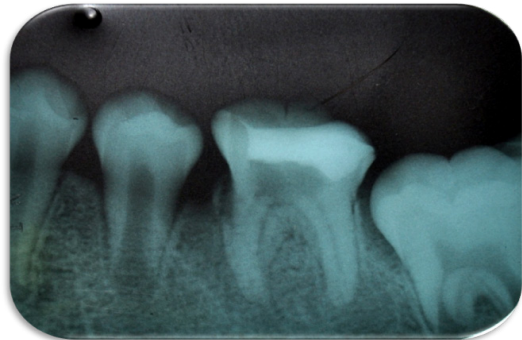

Figura 7. Radiografía de control a los 5 meses se observa el cierre de los ápices, formación de puente dentinario y disminución de zona radiolúcida.

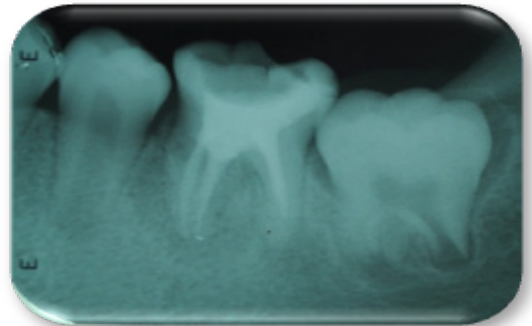


Figura 8. Radiografía a los 7 meses obturación de conductos con gutapercha.

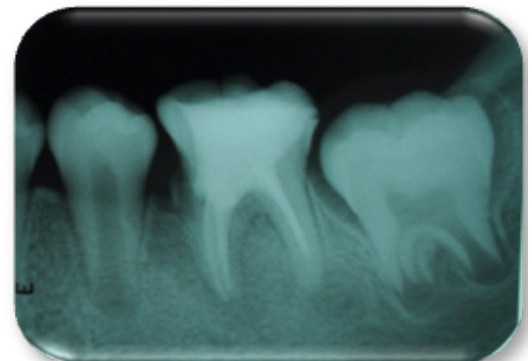


Figura 9. Radiografía de control a los 8 meses.

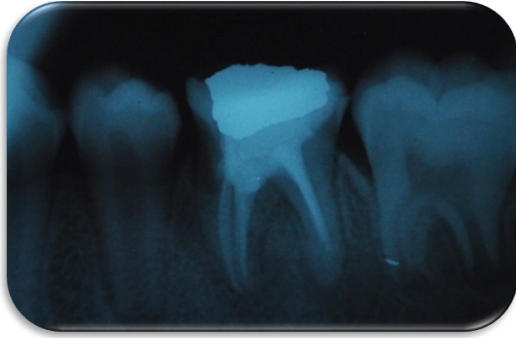


Figura 10. Radiografía de control a los 9 meses. Disminución de zona radiolúcida.

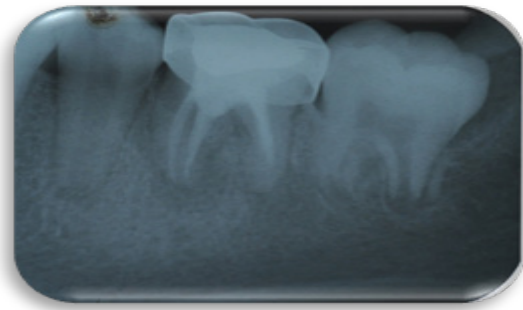


Figura 11. Radiografía final a los 12 meses de haber realizado el tratamiento se observa evolución exitosa y se decide colocar corona de acero cromo.

Conclusión

La utilización del hidróxido de calcio como primera alternativa de tratamiento obedece a su mayor disponibilidad, simplicidad de preparación y bajo costo, representando una buena alternativa cuando la formación radicular se encuentra próxima al cierre apical, aun cuando el tratamiento requiere mayor tiempo que el que ofrecen otros materiales como el MTA.

La inducción del cierre apical y la eliminación de la lesión del primer molar permanente fueron exitosas, permitiendo obturar satisfactoriamente los conductos radiculares con la terapia endodóntica convencional con gutapercha y la corona de acero cromo para proteger su integridad, permitiendo conservar el órgano dentario, el cual es una de las estructuras más importantes para el desarrollo de una oclusión ideal.

Referencias

1. Lértora M. Primer Molar Permanente: Riesgo y Afecciones en sus primeros años. Cátedra de Odontopediatría. Facultad de Odontología. U.N.N.E. 2004 .
2. Velásquez V. Álvarez M. Tratamiento pulpar en la apexificación del diente inmaduro mediante agregado de trióxido mineral. *Odontol Sanmarquina* 2009; 12(1): 29-32.
3. Tascón JE, Aranzazu L. Velasco T. Trujillo K. Primer molar permanente.
4. Stephen C, Burns R.C. Vías de la pulpa. España: Harcourt; 1999.
5. Rojas M. Terapias Endodónticas Empleadas en Dientes Permanentes Incompletamente Formados.[en línea]. 2005
6. Juárez N, Benítez G, Apicogénesis, apicoformación y maturogénesis: conceptos y técnica. *Med oral* 2006; 8 (3): 129-138
7. Aguado J, De la Cruz I, Maroto M, Barbería E, Posibilidades terapéuticas del Agregado Trióxido Mineral (MTA) en odontopediatría. *JADA* 2009; 4 (4): 185-193.
8. Delgado A, González E, Ostos M, Apexificación en primeros molares permanentes. Una buena posibilidad terapéutica antes que la exodoncia. *Quintessence* 2002; 15 (9): 561-566.
9. Fabra H, Rodríguez J, Apicoformación: otra forma de entender el problema. *Ideas y trabajos odontoestomatológicos* 2001; 2 (1): 7-14.

10. Shabahang S, Torabinejad M, Boyne P, Abedi H, Mcmillan P. A comparative study of root & endash;end induction using osteogenic protein-1, calcium hydroxide, and Mineral trioxide aggregate in dogs. *J Endod* 1999; 25 (1): 1-5
11. Silva-Herzog D, Ramírez J, Alves S, Méndez V, Evaluación del cierre apical con hidróxido de calcio, MTA y plasma rico en factores de crecimiento in vivo. *RSBO Revista Sul-Brasileira de Odontologia* 2007; 4 (2): 47-53,
12. Pradhan DP, Charla HS, Gauba K, Goyal A. Comparative evaluation of endodontic management of teeth with unformed apices with mineral trioxide aggregate and calcium hydroxide. *J Dent Child* 2006; 73: 79-85.
13. El Meligy, Omar AS, Avery D, Comparison of Apexification with Mineral Trioxide Aggregate and Calcium Hydroxide. *Pediatric Dentistry* 2006; 28 (3): 248-253.
14. Barbería L, Planells del Pozo P, Estudio clínico del agregado trióxido mineral en pulpotomía de los molares temporales. [Tesis doctoral]. Madrid: Universidad complutense de Madrid; 2003.
15. Bellet L, Guinot F, Arregui M, Aplicaciones clínicas del MTA en odontopediatría. *DENTUM* 2006; 6 (3): 96-102.
16. Ensaldo E. Recubrimiento pulpar y pulpotomía, como alternativas de la endodoncia preventiva. Dirección institucional de investigación e innovación tecnológica 2006; 8 (2).
17. Deepti A, Shifa S, Muthu MS, Rathna Prabhu V. Apical Closure of Immature Molar Roots: A Rare Case Report. *Jaypee's International Journal of Clinical Pediatric Dentistry* 2008; 1 (1): 54-57.
18. Máiquez S, Premoli de Percoco G, González A, Evaluación del hidróxido de calcio en la prevención del dolor endodónico intercitas en pulpas necróticas. *Rev Cubana Estomatol* 2011; 38 (1): 19-24.
19. Farías R, et al. Inducción de Cierre Apical (apexificación) En perros jóvenes con y sin uso de medicamentos apicoinductores [en línea]. 2012 <http://servicio.cid.uc.edu.ve/odontologia/revista/v5n2/v-2-2.pdf>.
20. Reyes A, Protocolos de irrigación que se utiliza en la terapia endodontica. *Revista de la sociedad de endodoncia de Chile* 2007; 15.
21. Vanessa B, Boix H, Saez S, Bellet L, Traumatismos Dentales en Dentición Permanente Joven: A propósito de un caso. *Rev Oper Dent Endod* 2008; 5:84.
22. Guerrero J, Retratamiento de pieza con foramen inmaduro, uso de mineral trióxido agredado para realización de apicoformación en tres citas: presentación de un caso clínico [en línea] 2012. URL disponible en: <http://www.ecuadontologos.com/revistaaorybg/vol3num2/caso2.html>.
23. Ensaldo E. Ensaldo E. Recubrimiento pulpar y pulpotomía, como alternativas de la endodoncia preventiva. Dirección institucional de investigación e innovación tecnológica 2006; 8 (2).
24. Deepti A, Shifa S, Muthu MS, Rathna Prabhu V. Apical Closure of Immature Molar Roots: A Rare Case Report. *Jaypee's International Journal of Clinical Pediatric Dentistry* 2008; 1 (1): 54-57.
25. Máiquez S, Premoli de Percoco G, González A, Evaluación del hidróxido de calcio en la prevención del dolor endodónico intercitas en pulpas necróticas. *Rev Cubana Estomatol* 2011; 38 (1): 19-24.
26. Farías R, et al. Inducción de Cierre Apical (apexificación) En Perros Jóvenes Con Y Sin Uso De Medicamentos Ápicoinductores [en línea]. 2012. [fecha de acceso 13 de mayo 2012]; URL disponible en: <http://servicio.cid.uc.edu.ve/odontologia/revista/v5n2/v-2-2.pdf>.

Recibido: 03 de Setiembre 2014

Aceptado: 21 de Febrero 2015

Correspondencia: Martha Patricia Guerrero Castellón. gro.patty@hotmail.com

Irene Gutiérrez Dueñas, Agustín Antonio Corona Zavala, Carmen Liliana Hernández Díaz, Universidad Autónoma de Nayarit, México

Prisciliano Sánchez #138 norte. Col Centro. C.P. 63000, Tepic, Nayarit, México, 05 (311) 2 16 20 22-05 (311) 2 11 88 00 extensión 877.