

## **Asociación del Dens in Dente con el Diente en Pala y Diente Cónico en Piezas Anteriores**

*Association of dens in dente with shovel-shaped tooth and conical tooth in anterior teeth*

*Sophia, Casimiro-Iriarte.<sup>1</sup>*

*Stefany, Caballero-García.<sup>2</sup>*

*Dafna, Geller-Palti.<sup>3</sup>*

### **Resumen**

**Objetivo:** Determinar la asociación del dens in dente con el diente en pala y el diente cónico en piezas anteriores.

**Material y Métodos:** La muestra incluyó radiografías panorámicas y periapicales digitales de 564 pacientes de 7 a 14 años y 11 meses en la Clínica Docente UPC. Se consideró dens in dente a la pieza dentaria que presentó una estructura en forma de cinta radiopaca de igual densidad que el esmalte que se extendía desde el cingulo hacia el canal radicular. El diente en pala fue registrado al observarse una opacidad del esmalte en los bordes de la cresta marginal. Las piezas dentarias en las que se halló una reducción en el ancho mesiodistal de la corona en dirección gingivoincisoral fueron registradas como diente cónico. Los incisivos del maxilar superior fueron evaluados mediante radiografías periapicales para determinar el tipo de dens in dente según la clasificación de Oehlers.

**Resultados:** La prevalencia de dens in dente fue de 19.5%, la del diente en pala fue de 78.19% y la del diente cónico fue de 7.2%. La prevalencia bilateral del dens in dente fue de 47.28%. El género femenino presentó mayor prevalencia de esta alteración (11.2%) que el género masculino (8.3%). El tipo I de la clasificación de Oehlers fue el más común con un 69.34%. Los incisivos laterales fueron los más afectados por el dens in dente (6.9%), seguido por los incisivos centrales (0.4%).

<sup>1</sup> Alumna de la Escuela de Odontología de la Universidad Peruana de Ciencias Aplicadas, UPC. Lima-Perú.

<sup>2</sup> Docente del área de Investigación de la Escuela de Odontología de la Universidad Peruana de Ciencias Aplicadas, UPC. Lima-Perú.

<sup>3</sup> Docente del área de Odontopediatría de la Escuela de Odontología de la Universidad Peruana de Ciencias Aplicadas, UPC. Lima-Perú.

**Conclusión:** Existe asociación entre dens in dente y diente cónico.

**Palabras claves:** Dens in dente, diente en pala, diente cónico, anomalías dentarias, prevalencia, radiografía.

## Abstract

**Objective:** Establish the association between dens in dente with shovel-shaped tooth and with conical tooth in anterior tooth.

**Materials and Methods:** The sample included digital panoramic and periapical X-rays from 564 patients between the ages of 7 and 14 years with 11 months old at UPC (Applied Science Peruvian University) Teaching Clinic. A tooth was considered having dens in dente if presented a radiopaque ribbon-like structure equal in density to enamel extending from the cingulum into the root canal. Shovel-shaped tooth was registered when enamel opacity was observed in the borders of the marginal ridge. Teeth where a reduction in the mesio-distal width of the crown in gingivo-incisal direction was found were registered as conical teeth. Upper maxillary incisors were evaluated through periapical X-rays to determinate the type of dens in dente according to Oehlers' Classification.

**Results:** Prevalence of dens in dente was 19.5%; shovel-shaped tooth, 78.19%; and conical teeth, 7.2%. Bilateral incidence of dens in dente was 47.28%. A higher occurrence of this alteration was found in females; 11.2%, compared to 8.3%, in males. Type I of the Oehlers' classification was the most common one with 69.34%. Lateral incisors were the most affected ones by dens in dente (6.9%), followed by central incisors (0.4%).

**Conclusion:** Dens in dente, shovel-shaped incisors, peg-shaped teeth, tooth abnormalities, prevalence, radiography.

## Introducción

Las anomalías de forma pueden ocurrir debido a eventos anormales durante la formación de las piezas dentarias, los cuales pueden ser originados por factores genéticos y ambientales<sup>1</sup>. El dens in dente es una alteración de forma como resultado de la invaginación del esmalte que ocurre antes del proceso de calcificación<sup>2</sup>.

Por otro lado, el incisivo en pala se caracteriza por la presencia de rebordes mesiales y distales perfecta-

mente desarrollados en la cara palatina<sup>3</sup>. Finalmente, otra anomalía de forma es el diente cónico en el que el ancho mesiodistal en incisal de la corona es menor que el cervical<sup>4</sup>.

La prevalencia del dens in dente reportada en revisiones bibliográficas varía del 0.17% a 26.1% en pacientes de diversas poblaciones<sup>5,6</sup>. De la misma manera, la literatura menciona una prevalencia para el diente en pala entre 8.93% y 10.1%. De estos resulta-

dos, Saini y col. reportaron una prevalencia del dens in dente en dientes en pala de 8.19% y Canger y col. mencionan una de 5.75%<sup>7,8</sup>. Por otra parte, el diente cónico presenta prevalencias reportadas en revisión de bibliografía entre 0.8% y 2.3%<sup>9</sup>. No obstante, los reportes de prevalencias de estas tres alteraciones en población peruana fue evaluada por Che en 1989. En este estudio se encontró una prevalencia de 5% para dens in dente, 20.8% para incisivos en pala y 1.9% para dientes cónicos<sup>10</sup>.

El dens in dente es una variante aislada de la población y se ha reportado que esta alteración ha sido relacionada con diversas anomalías.

Por otro lado, se han realizado investigaciones en las que relacionan los dens in dente a otras condiciones como dientes en pala, mesiodens, microdoncia, macrodoncia, hipodoncia, oligodoncia, etc<sup>2</sup>. Si bien no hay estudios que asocien esta alteración con el diente cónico, Sulabha y col. plantean que la presentación de una corona clínica con forma de diente cónico, de barril o con un foramen palatino pronunciado pueden ser indicios de dens invaginatus<sup>11</sup>.

Es así que surgió la necesidad de actualizar datos en la población peruana debido a que con el paso del tiempo y los factores etiológicos relacionados a dens invaginatus, diente en pala y diente cónico, la frecuencia de estas alteraciones podría variar. Además, este estudio planteó conocer si la forma del dens invaginatus podría estar asociada al diente en pala y al diente cónico debido a las características anatómicas que estas presentan.

Por lo antes planteado, el propósito de este estudio es determinar la asociación del dens in dente con el diente en pala y el diente cónico en pacientes de 7 a 14 años y 11 meses de la Clínica Docente UPC.

## Materiales y Métodos

El presente estudio fue de tipo descriptivo, observacional, transversal y retrospectivo. Se observaron radiografías panorámicas y periapicales digitales de piezas anterosuperiores de 564 pacientes de 7 a 14 años y 11 meses de la Clínica Docente UPC atendidos entre los años 2009 y 2015 para determinar la presencia de dens in dente, diente en pala y diente cónico. Se utilizó la fórmula estadística de estimación de una proporción del software Stata® versión 12.0 con lo que se determinó un tamaño muestral de 563 pacientes en base a la prueba piloto.

Todos los pacientes de 7 a 14 años y 11 meses con radiografías panorámicas y periapicales digitales que muestren las piezas 12, 11, 21 y 22 que presentaron consentimiento informado firmado por los padres fueron incluidos en este estudio. Se excluyeron radiografías panorámicas y periapicales que no tuvieron alta calidad o fallaron al mostrar las coronas de los dientes. Además, dientes cariados, restaurados, fracturados, fusionados, con menos de un tercio de raíz completa o que vistos radiográficamente se encontraron giroversados no fueron incluidos.

El estudio fue aprobado por el comité de ética de la Universidad Peruana de Ciencias Aplicadas con código CEI/435-11-14.

Se solicitó el permiso a las autoridades de la clínica responsables de las historias clínicas para el acceso a la revisión del sistema Smile®. Esto se realizó con el objetivo de analizar las radiografías panorámicas digitales, las cuales fueron tomadas mediante el equipo de radiográfico GendexOrthoralix 9200®, así como también las radiografías digitales periapicales, tomadas mediante el sensor Kodak RVG 5100®, contenidas en las historias clínicas y registradas en el programa digital Radiology Kodak Dental Software®.

Se consideró como dens in dente en radiografías panorámicas y periapicales a aquellas piezas que presentaron una invaginación similar a una cinta radiopaca de densidad igual al esmalte que se extiende desde el cingulo e ingresa dentro el canal radicular. Además, en el registro de los hallazgos radiográficos se incluyó la presencia bilateral y la clasificación planteada por Oehlers<sup>5</sup>. Por otro lado, los dientes en pala fueron registrados al encontrarse una opacidad del esmalte en los borde de la cresta marginal<sup>7</sup>. Por último, los dientes cónicos se registraron al observarse anchos mesiodistales en incisal menores que en cervical<sup>9</sup>.

Para fines del estudio, la recolección de datos se realizó según género y pieza dentaria. La clasificación para determinar la pieza dentaria fue la propuesta por la Federación Dental Internacional<sup>12</sup>. Se recolectaron los datos de dens in dente, diente en pala y diente cónico en la ficha de recolección de datos de una hoja de cálculo del programa Microsoft Excel de Windows.

En este estudio para el análisis univariado se procedió a obtener la estadística descriptiva (frecuencias absolutas y relativas) de las variables dens in dente, diente en pala y diente cónico. Para el análisis bivariado se utilizó la prueba de chi cuadrado de Pearson

con un nivel de significancia estadística de  $p \leq 0,05$  a través del software Stata versión 12.0 para Windows.

**Resultados** Se evaluaron radiografías panorámicas y periapicales de incisivos anterosuperiores de 564 pacientes, 264 hombres y 300 mujeres, con edades entre 7 y 14 años y 11 meses.

Las prevalencias del dens in dente, diente en pala y diente cónico están presentadas en la *Tabla 1*.

El Gráfico 1 refleja la prevalencia bilateral del dens in dente. La presencia bilateral de esta alteración fue observada en 52 pacientes. Por otro lado, 58 pacientes que presentaron dens in dente lo exhibieron de forma unilateral.

La prevalencia del dens in dente para el género masculino y femenino fue de 8,3% (47 hombres) y 11,2% (63 mujeres), respectivamente. La diferencia entre géneros no fue estadísticamente significativa. El nivel de significancia de los resultados fue de  $p < 0,05$  (Prueba chi cuadrado de Pearson,  $p = 0,339$ ). El Gráfico 2 presenta la prevalencia de dens in dente según la clasificación de Oehlers por pieza dentaria evaluada. El tipo más común de dens in dente fue el tipo I (122 piezas dentarias) seguido del tipo II (44 piezas dentarias).

**Tabla 1: Prevalencia del dens in dente, diente en pala y del diente cónico en niños de 7 a 14 años y 11 meses**

	Dens in dente		Diente en pala		Diente cónico	
	n	%	n	%	n	%
Ausencia	454	80,5	123	21,81	523	92,73
Presencia	110	19,5	441	78,19	41	7,27
<b>TOTAL</b>	<b>564</b>	<b>100</b>	<b>564</b>	<b>100</b>	<b>564</b>	<b>100</b>

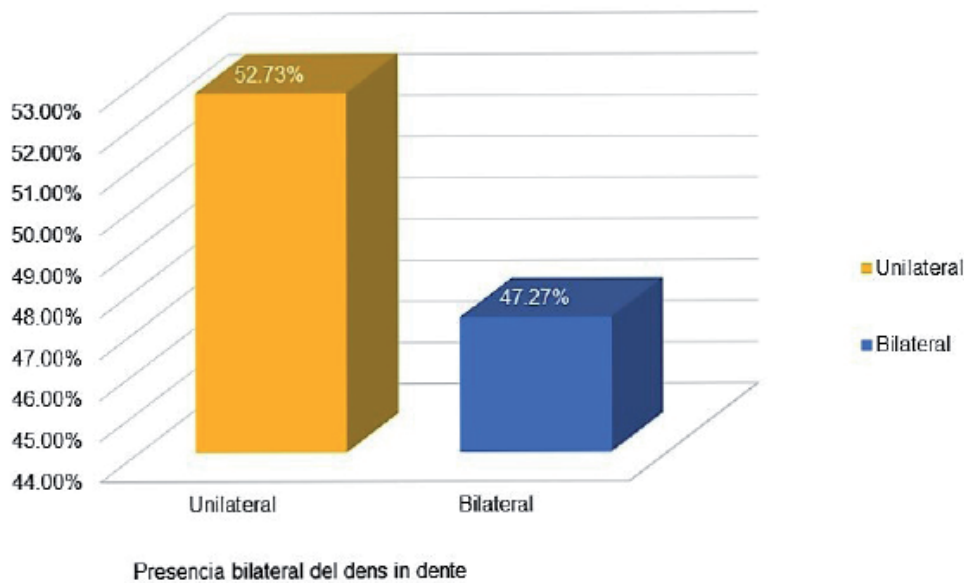
**Tabla 2: Asociación del dens in dente con el diente en pala y el diente cónico en piezas dentarias de niños de 7 a 14 años y 11 meses**

	Dens in dente				TOTAL		Nivel de significancia estadística P
	Ausencia		Presencia		n	%	
	n	%	n	%			
Diente en pala	1377	61	117	5,2	1494	66,2	0,228
Diente cónico	21	0,9	44	2	65	2,9	0,000

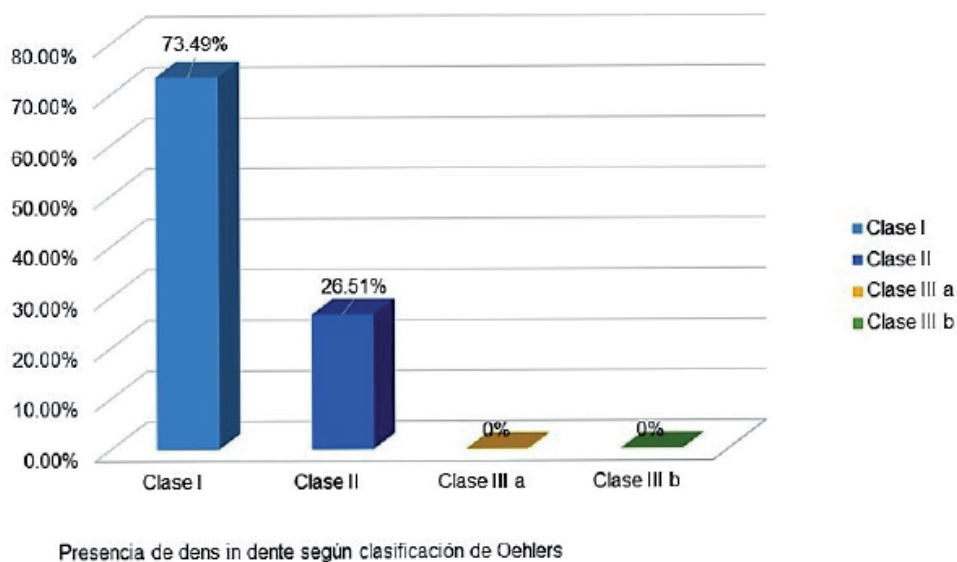
\*Prueba de chi cuadrado de Pearson,  $p = 0,000$   
Nivel de significancia estadística, ( $p < 0,05$ )

La distribución de dens in dente por tipo de pieza dentaria está presentada en el *Gráfico 3*. Se determinó que la asociación entre dens in dente y tipo de pieza dentaria en la que se presenta es estadísticamente significativa siendo más prevalente en laterales. (Prueba de chi cuadrado de Pearson,  $p=0,000$ )

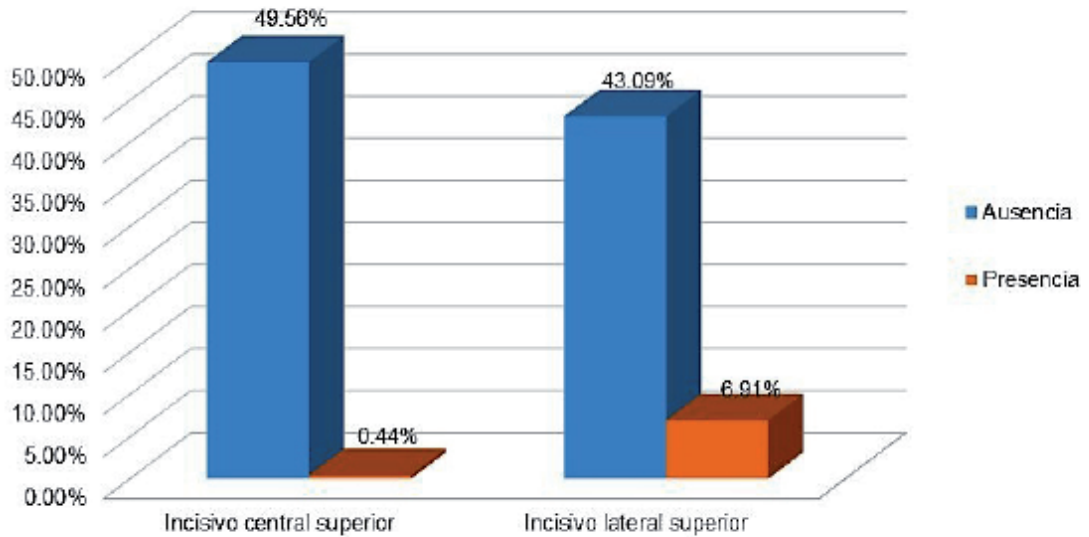
La *Tabla 2* presenta la asociación entre el dens in dente con el diente en pala y el diente cónico. Mediante la prueba de chi cuadrado de Pearson se determinó que el dens in dente y diente en pala no están asociados ( $p=0,228$ ) (*Fig. 1*), mientras que el dens in dente y el diente cónico presentan asociación estadísticamente significativa ( $p=0,000$ ). (*Fig. 2*)



**Gráfico 1: Prevalencia bilateral del dens in dente en niños de 7 a 14 años y 11 meses**



**Gráfico 2: Prevalencia del dens in dente en piezas dentarias según clasificación de Oehlers**



Presencia de dens in dente según pieza dentaria

\*Prueba de chi cuadrado de Pearson,  $p=0,000$ Nivel de significancia estadística, ( $p<0,05$ )

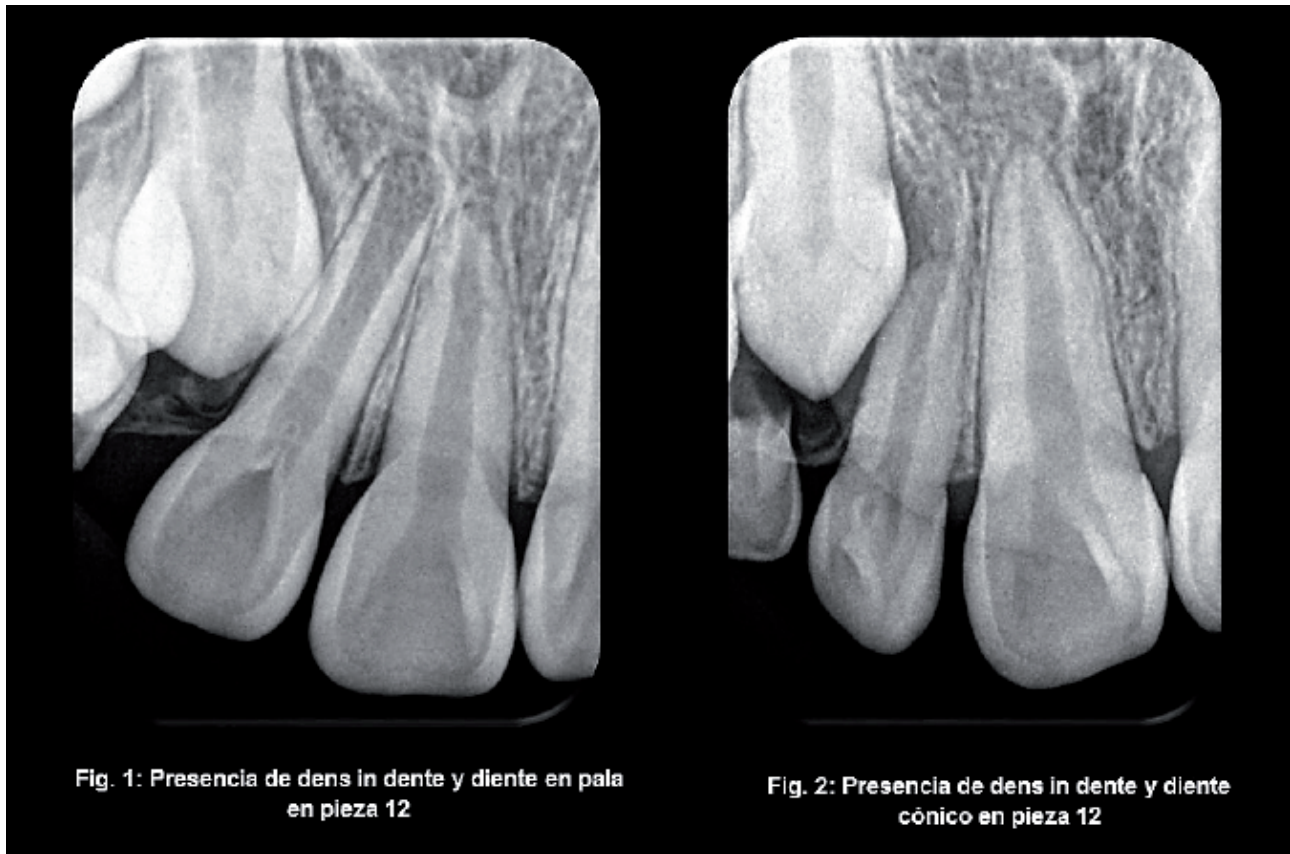
### Gráfico 3: Prevalencia del dens in dente en piezas dentarias

## Discusión

La revisión de la literatura demuestra la discrepancia de prevalencias entre diferentes poblaciones. En este estudio, el dens in dente presentó una prevalencia de 19.5%. Esto difiere con lo encontrado en población turca por Colak y col. de 2.95% y Gunduz y col. 2.5%<sup>5,13</sup>. En esta misma población, Cakici y col. y Kirziolu y Ceylan encontraron 1.3% y 12%, respectivamente<sup>5,6</sup>. En población peruana, Arana, Morla y Che registraron prevalencias de 1.8%, 3.2% y 5%, respectivamente<sup>10, 14, 15</sup>. En la presente investigación se encontró una prevalencia del diente en pala de 78.19%. Asimismo, en el Perú, Arana determinó una prevalencia de 56.25%, Salazar encontró un 63.5% y Morla un 45.2%; mientras que Che encontró una pre-

valencia de 20.8%<sup>10,14,15</sup>. Esto es diferente a lo encontrado por Saini y col. y Canger y col. que reportaron una prevalencia del 9% en Arabia Saudita y de 10.1% en Turquía, respectivamente<sup>7,8</sup>.

De la misma manera, se encontró una prevalencia del 7.27% de diente cónico. A diferencia de lo encontrado por Backman y col. de un 0.8% en una población sueca y Albashaireh y col. de 2.3% en una población de Jordania<sup>16,17</sup>. Asimismo, Temilola y col. encontraron una prevalencia del 1.5% en una población de Nigeria<sup>1</sup>. En población peruana, Arana Morla y Che encontraron prevalencias de 1.83%, 4.4% y 1.9%, res-



pectivamente<sup>10,14,15</sup>.

Estas variaciones en las prevalencias entre diferentes poblaciones pueden estar relacionadas a características raciales, pero también puede estar influenciado por la diferencia de criterios utilizados para la interpretación de las tres alteraciones de forma evaluadas.

Además, se encontró que, de los 564 pacientes evaluados, el 47.28% de los casos de dens in dente se presentó de forma bilateral. Al igual que Gunduz y col. con un 51.7%.<sup>(13)</sup> Diferente a lo encontrado por Cakici y col. en el que un 23.1% de los casos fueron bilaterales y Colak y col. que hallaron un 25% de casos bilaterales<sup>5,6</sup>. Por otra parte, Che encontró que el 71.6% de los casos de dens in dente tuvieron esta distribución simétrica<sup>10</sup>. Estas variaciones contradictorias de resultados podría explicarse por las marcadas

diferencias en el tamaño muestral, selección de casos y metodología utilizada.

Se determinó que la prevalencia del dens in dente en mujeres fue de 11.2% y en hombres fue de 8.3% por lo que no se encontró una asociación entre género y presencia de dens invaginatus ( $p=0.339$ ). Estos resultados coinciden con Cakici y col. donde hombres y mujeres fueron igualmente afectados por esta alteración ( $p=0.98$ )<sup>6</sup>.

A diferencia de lo encontrado por Colak y col. en el que los hombres presentaron una mayor prevalencia que las mujeres ( $p=0.000$ )<sup>5</sup>. Asimismo, Che encontró que esta anomalía presenta mayor frecuencia en hombres que en mujeres<sup>10</sup>. Se encontró que el 69.34% de las piezas que presentaron dens in dente fueron clase I según la clasificación de Oehlers. Asimismo,

el 30.66% de las piezas en las que observó esta alteración fueron de clase II y no se encontraron casos con dens in dente clase III. Estos resultados son similares a lo descrito por Colak y col. en el que un 73% fueron de clase I, 20% de clase II y solo un 7% de clase III<sup>5</sup>. De la misma manera, Cakici y col. reportaron que el 81.25% presentó el tipo I, el 6.25% el tipo II y el 12.5% el tipo III<sup>6</sup>.

Las diferencias encontradas para la clase II y III puede deberse a que la clasificación de Oehlers está diseñada para ser utilizada en imágenes de dos dimensiones. Es así, que una invaginación de clase II radiográfica puede ser una catalogada como una clase III histológicamente<sup>13</sup>.

En este estudio el 0.4% de los incisivos centrales evaluados presentó esta alteración y el 6.9% exhibió dens in dente en incisivos laterales siendo más prevalente en incisivos laterales.

Esto es similar a lo encontrado por Colak y col. en el que el 0% de los incisivos centrales y el 0.1% de los laterales presentó esta alteración<sup>5</sup>. Al igual que lo encontrado por Cakici y col. en el que los incisivos centrales y laterales presentaron prevalencias de 0% y 0.8%, respectivamente<sup>6</sup>. Asimismo, Gunduz y col. reportaron un 0.5% para incisivos centrales y un

2.4% para incisivos laterales<sup>13</sup>.

Los resultados del presente estudio sugieren que no existe asociación entre el dens in dente y el diente en pala. Se encontró una prevalencia de 5.2% de esta alteración y el diente en pala en la misma pieza dentaria. Esto es similar a lo encontrado por Canger y col. en el que hallaron un 5.75% de ocurrencia de estas alteraciones en conjunto<sup>8</sup>. Asimismo, Saini y col. encontraron que un 8% presentaban dens in dente y diente en pala<sup>7</sup>.

Por otro lado, nuestros hallazgos demuestran una asociación entre dens in dente y diente cónico. Se halló que el 2% de los dens in dente presentaban diente cónico. Si bien no existen estudios previos que evalúen esta relación, ha sido ampliamente descrito que el dens in dente puede estar asociado a diversas alteraciones morfológicas<sup>5,6,7,13</sup>. Asimismo, Sulabha y col. reportaron que la presencia de diente cónico podría ser un indicio de dens in dente<sup>11</sup>.

Finalmente, si bien en este estudio se evaluaron radiografías panorámicas y periapicales, el diente en pala y el diente cónico pueden evaluarse de forma clínica. Por ello, se sugiere que para estudios futuros se complementen ambas formas de medición.

## Agradecimientos

Se agradece a la Universidad Peruana de Ciencias Aplicadas por brindar las instalaciones de la Clínica Docente UPC para la realización del presente estudio.

## Declaración de conflictos de intereses

Los autores no declaran conflictos de intereses.



## Referencias

1. Temilola D, Folayan M, Fatusi O, Chukwumah N, Onyejaka N, Oziegbe E, Oyedele T, Kolawole K, Agbaje H.
2. Khan S, Khan S, Bains V, Bains R, Loomba K. Dens Invaginatus: Review, relevance, and report of 3 cases. *J Dent Child* 2012; 79 (3): 143-53.
3. Thakur S, Thakur N, Gupta M. Dens invagination: A review of literature and report of two cases. *J Nat Sci Biol Med* 2014; 5 (1): 218-21.
4. Reyes G, Rodríguez-Flórez C, Bonomie J, Palacios M, Guevara E, Marín E, García-Sívoli C *Boletín Antr* 2013; 31 (86): 173-93.
5. Colak H, Tan E, Aylikci B, Uzgur R, Turkal M, Hamidi M. Radiographic study of the prevalence of dens invaginatus in a sample set of Turkish dental patients. *J Clin Imaging Sci* 2012; 2 (2): 1-5.
6. Cakici F, Celikoglu M, Arslan H, Topcuoglu S, Erdogan A. Assessment of the prevalence and characteristics of dens invaginatus in a sample of Turkish Anatolian population. *Med Oral Patol Oral y Cir Bucal* 2010; 15 (6):855-8.
7. Saini T, Kharat D, Mokeem S. Prevalence of shovel-shaped incisors in Saudi Arabian dental patients. *Oral Surc Oral Med Oral Pathol* 1990; 70 (1): 540-4.
8. Canger E, Celenk P, Cankaya S. Shovel-shaped incisors in the Black Sea region population of Turkey. *J Dent Sci* 2013; 20 (1): 1-5.
9. Alves L, Calvano E, Castro M, Santos L, Granjeiro J. Discordant tooth agenesis and peg-shaped in a pair of monozygotic twins: Clinical and molecular study. *Dent Res J* 2013; 10 (6): 820-4.
10. Che M. *Trastornos en el desarrollo de la dentición permanente*, Universidad Peruana Cayetano Heredia; 1988.
11. Sulabha N, Sameer C. Association of mesiodentes and dens invaginatus in a child: a rare entity. *Case Rep Dent* 2012; 2012 (1): 1-4.
12. Díaz E, García L, Hernández M, Palacio L, Ruiz D, Velandia N, Villavicencia J, Moreno F. Frequency and variability of dental morphology in deciduous and permanent dentition of a Nasa indigenous group in the municipality of Morales, Cauca, Colombia. *Colomb Med* 2014; 45 (1): 15-24.
13. Gunduz K, Celek P, Canger E, Zengin Z, Sumer P. A retrospective study of the prevalence and characteristics of dens invaginatus in a sample of Turkish population. *Med Oral Patol Oral Cir Bucal* 2013; 18 (1): 27-32.
14. Arana V. *Frecuencia de Trastornos de la forma de la corona de los incisivos temporales y permanentes [Tesis para obtener grado de bachiller]*. Lima: Universidad Peruana Cayetano Heredia; 1983.
15. Morla E. *Frecuencia de Variaciones en la Forma de la Corona de los Incisivos en Pobladores de Santa Rosa de Ocopa, Junín [Tesis para obtener grado de bachiller]*. Lima: Universidad Peruana Cayetano Heredia; 1988.
16. Bäckman B, Wahlin Y. Variations in number and morphology of permanent teeth in 7-year-old Swedish children. *Int J Paediatr Dent* 2001; 11(1): 11-7.
17. Albashaireh Z, Khader Y. The prevalence and pattern of hypodontia of the permanent teeth and crown size and shape deformity affecting upper lateral incisors in a sample of Jordanian dental patients. *Community Dent Health* 2006; 23(4): 239-43.

Recibido: 18 de Abril 2016

Aceptado: 21 de Junio 2016

Correspondencia: lu201115065 @upc.edu.pe, sophiacasimiro28 @gmail.com

Teléfono: +51 1 959173096