

Restauraciones atraumáticas en molares primarios: Comparación entre dos cementos de vidrio ionomérico

Atraumatic restorations in primary molars: Comparison between two glass ionomer cements

Jesús Alberto, Luengo - Ferreira¹

Julia Carmen, Rodríguez - Martínez²

Martha Elena, Hernández - Montoya³

Luz Elena, Carlos - Medrano⁴

Iovanna, Toscano - García⁵

Minerva, Anaya - Álvarez⁶

Resumen

Objetivo: Evaluar restauraciones atraumáticas de una superficie en molares primarios comparando dos cementos de vidrio ionomérico.

Material y Métodos: Se realizó un ensayo clínico, aleatorio, doble ciego, controlado. Se seleccionaron 146 molares primarios con lesiones cavitadas oclusales código 5-6 del Sistema Internacional de Detección y Valoración de Caries. Los pacientes fueron asignados aleatoriamente a 2 grupos: experimental, VOCO IonofilMolar®, control, 3M ESPE KetacMolar®. A los 12 meses se evaluaron las restauraciones. Se utilizó Chi² para el análisis de los datos.

Resultados: Estuvieron presentes 92.5% de las restauraciones con KetacMolar®, y 85% con IonofilMolar® ($p > 0.05$). KetacMolar® mostró 91.1% de éxito frente al IonofilMolar® 76.6% ($p < 0.05$). 97.1% y 96.6% de los molares tratados con KetacMolar® y con IonofilMolar® respectivamente se mantuvieron sin caries ($p > 0.05$).

Conclusiones: Las restauraciones atraumáticas realizadas con vidrio KetacMolar® e IonofilMolar® fueron

¹ Doctor en Ciencias Odontológicas. Docente - Investigador de la Especialidad en Odontopediatría. Universidad Autónoma de Zacatecas. México.

² Especialista en Odontopediatría. Práctica privada. México.

³ Especialista en Odontopediatría. Docente - Investigador de la Especialidad en Odontopediatría. Universidad Autónoma de Zacatecas, México.

⁴ Maestra en Ciencias. Docente - Investigador de la Especialidad en Odontopediatría. Universidad Autónoma de Zacatecas. México.

⁵ Especialista en Cirugía Maxilofacial. Docente - Investigador de la Especialidad en Odontopediatría. Universidad Autónoma de Zacatecas, México.

⁶ Magister Scientiarum en Odontopediatría. Docente - Investigador de la Licenciatura de Médico Cirujano Dentista. Universidad Autónoma de Zacatecas. México.

satisfactorios, sin embargo, el comportamiento clínico del KetacMolar® fue superior al IonofilMolar®.

Palabras Clave: Técnica de restauración atraumática, cemento de vidrio ionomérico, molares primarios, caries dental.

Abstract

Objective: To evaluate atraumatic restorations of a surface in primary molars comparing two glass ionomer cements.

Material and Methods: A clinical trial, randomized, double-blind, controlled study was conducted. 146 primary molars with occlusal cavitary lesions code 5-6 of the International Caries Detection and Assessment System were selected. Patients were randomly assigned to 2 groups: experimental, VOCO IonofilMolar®, control, 3M ESPE KetacMolar®. At 12 months the restorations were evaluated. Chi2 was used for data analysis.

Results: 92.5% were present restorations KetacMolar®, and 85% with IonofilMolar® ($p>0.05$). KetacMolar® showed 91.1% success against IonofilMolar® 76.6% ($p<0.05$). 97.1% and 96.6% of the molars treated with KetacMolar® and IonofilMolar® respectively remained without caries ($p>0.05$).

Conclusions: The atraumatic restorations made with KetacMolar® and IonofilMolar® glass were satisfactory, however, the clinical behavior of Ketac Molar ® was superior to IonofilMolar®.

Key Words: Atraumatic restorative treatment, glass ionomer cement, primary teeth, dental caries.

Introducción

La Técnica de restauración atraumática (TRA) forma parte del paquete básico de cuidado bucal recomendado por la Organización Mundial de la Salud (OMS)¹, complementada por dos estrategias para el tratamiento de la caries dental, como son, la etapa de restauración (tratamientos orales urgentes) y las estrategias preventivas-educativas (promoción del cepillado dental con pasta fluorada)^{2,3}. Ésta intervención promueve un abordaje confortable para el paciente a través de un método menos traumático, debido a que no requiere de equipo rotatorio, o el uso del dique de goma^{4,5}. En este sentido, el TRA puede

ser considerado como un procedimiento satisfactorio para el control de caries dentro de la salud pública, ya que disminuye la duración del tratamiento y el costo⁶, sin comprometer la eficacia⁷.

El material recomendado para la técnica es el cemento de vidrio ionomérico de alta densidad, por ser biocompatible, liberar fluoruro y por tener un coeficiente de expansión térmica similar al del diente^{8,9}. El funcionamiento del material se da por una reacción química ácido-base, donde, durante el mezcla-

do el polvo se combina con el líquido dando inicio al proceso de fraguado, trayendo como resultado la formación de una matriz de unión. Inicialmente, el ácido poliacrílico se disocia en aniones carboxílicos cargados negativamente (RCOO-) y protones cargados positivamente (H+). En presencia de agua, ocurre la activación de la primera fase de reacción del material, formando un gel de sal y complejos con los residuos carboxílicos del componente del ácido poliacrílico. La segunda etapa sigue con la liberación de iones de aluminio que se incorporan dentro de la matriz preformada, originando un gel de calcio-aluminio-carboxílico tridimensional, insoluble en agua (no es susceptible a la humedad o la deshidratación)¹⁰.

Sin embargo, una característica peculiar del material es la absorción y pérdida de agua posterior a su manipulación. Éste hecho puede producir una degradación hidrolítica y comprometer sus propiedades mecánicas^{11,12}. Amorin y cols.⁷, sugieren que estos cementos de alta densidad proporcionan restauraciones de mayor longevidad, tanto en dientes primarios como en permanentes. Recientemente, nuevos cementos de ionómero de vidrio de alta viscosidad que ofrecen mejores propiedades físicas y manejo han sido comercializados para la técnica TRA, como son el KetacMolar® de 3M y el IonofilMolar® de VOCO. En comparación con los cementos convencionales, éstos ofrecen fácil manejo, una mejor estética y han venido demostrado un alto comportamiento en restauraciones oclusales. No obstante, siguen siendo objeto de investigación debido a las controversias presentes en la literatura, acerca de su sobrevivencia a largo plazo, y el efecto que puedan tener sobre la caries dental¹³. El propósito de ésta investigación es el de evaluar la efectividad de restauraciones atraumáticas de una superficie en molares primarios, comparando dos vidrios ionoméricos de alta densidad.

Material y métodos

El estudio fue aprobado por el Comité de Bioética del Área de Ciencias de la Salud de la Universidad Autónoma de Zacatecas.

Población de estudio La muestra consistió en 146 molares primarios de 66 preescolares, entre 3 y 5 años de edad, del municipio Calera de Víctor Rosales, Zacatecas, México. Se incluyeron pacientes con al menos un molar primario con lesión de caries oclusal código 5-6 según el Sistema Internacional de Detección y Valoración de Caries Dental (ICDAS)¹⁴. Se excluyeron pacientes que presentaran molares con historia de dolor espontáneo, evidencia clínica de compromiso pulpar, movilidad, enfermedad periodontal; no colaboradores, con enfermedad sistémica, que estuvieran recibiendo algún tipo de medicación. El representante legal recibió un informe detallado del estudio y firmó una hoja de consentimiento para autorizar la participación del niño, de acuerdo con los principios de la declaración de Helsinki.¹⁵

Diseño Se realizó un ensayo clínico, aleatorio, doble ciego, controlado y grupos paralelos. Los niños fueron asignados aleatoriamente a 2 grupos de tratamiento:

Control: molares primarios restaurados con ionómero KetacMolar® EasyMix 3M ESPE;

Experimental: molares primarios restaurados con ionómero IonofilMolar® VOCO.

Muestra y Aleatorización Consistió en un muestreo no probabilístico por conveniencia; distribuyendo a los pacientes conforme a dos tablas de números aleatorios generada por el programa SPSS-WINDOWS V17.0 (Inc, Chicago IL). La primera, para asignarlos a cada grupo de tratamiento y la segunda, para determinar por cual arcada se iniciaría el procedimiento

(en los casos de pacientes con lesiones en superior e inferior).

Evaluación basal Antes del tratamiento, todos los pacientes se les realizó técnica de cepillado y evaluación de las lesiones cariosas según los criterios de ICDAS14, por un investigador ($k=0.89$), empleando para el diagnóstico una lámpara de luz led, espejo bucal plano N° 5, sonda O.M.S., y gasa para secar las superficies dentales.

Aplicación de los tratamientos Todos los procedimientos fueron realizados por el mismo operador entrenado, con ayuda de otro odontólogo que sirvió como auxiliar, el cual manipuló los materiales siguiendo las instrucciones del fabricante. Para el doble ciego, el auxiliar recibía un recipiente con ácido poliacrílico y otro con ionómero (ambos con la numeración 1 ó 2, según el grupo que correspondiera, por una persona independiente que no participó en el estudio). Debido a que la manipulación del material fue realizado por el auxiliar (que no sabía cual ionómero correspondía al número 1 o 2), ni el operador ni el paciente podían distinguir cual ionómero era utilizado, ya que su apariencia y consistencia era igual.

Para ambos grupos la técnica de aplicación fue la misma: remoción del biofilm; aislamiento relativo con rollos de algodón; eliminación de la dentina reblandecida infectada; lavado con solución fisiológica; secado con torundas de algodón estériles; desinfección con clorhexidina (Consepsis® Scrub Ultra-dent, Inc, USA); acondicionamiento de la superficie con ácido poliacrílico durante 10 segundos; lavado y secado; aplicación del ionómero, condensación del material empleando vaselina (Vaseline® 100% Petrolato) y ejerciendo presión digital durante 30 segundos realizando movimientos en sentido mesio-distal, vestibulo-lingual y/o palatino (para evitar la formación de burbujas y mejorar la adaptación del cemento

a las paredes de la cavidad); eliminación de excesos con espátula Hollenback, control de la oclusión con papel de articular (Prehma, Medeco Miami, FL); y si era necesario se aplicaba otra capa de vaselina para evitar la deshidratación del material. A todos los pacientes se les indicó no ingerir alimentos por lo menos una hora posterior a la aplicación del material.

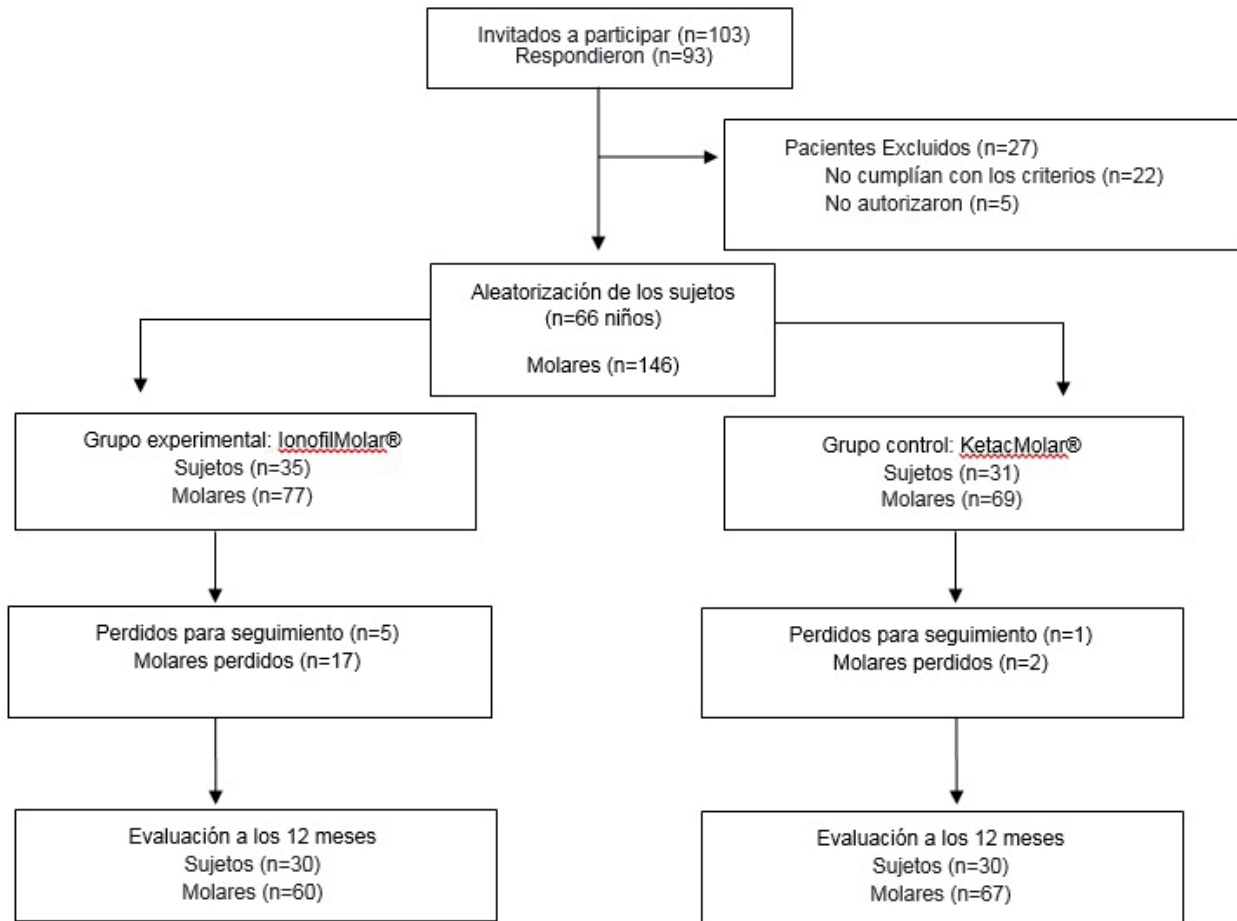
Evaluación de Clínica La evaluación fue posterior a 12 meses de los tratamientos. Los criterios utilizados para evaluar las restauraciones, presencia de caries y necesidades de retratamiento, fueron las descritas según la técnica TRA¹⁶, realizada por el mismo investigador que hizo la evaluación basal, bajo las mismas condiciones ($k=0.87$). Para la tasa de supervivencia, se consideraron los códigos 0-1-2-3-5 (restauraciones presentes) y los códigos 4-6-7-8-9 (restauraciones perdidas). Los códigos 0-1-2 se consideraron como éxito y los códigos 3-8 como fracaso (*Cuadro 1*).

Análisis estadístico Se utilizó la aplicación SPSS V17.0 (SPSS, Inc, Chicago IL). Se estimaron frecuencias, porcentajes y proporciones; para el análisis comparativo se utilizó la Prueba Chi Cuadrado, a un nivel de significancia del 5%.

Resultados

La muestra del estudio consistió en 66 niños, con una edad media de 4.88 ± 0.71 , 53.03% (35) femenino y 46.97% (31) masculino. La totalidad de dientes tratados fue de 146. Donde 19 (13%), no fueron evaluados al final del estudio, 17 (11.6%) en el grupo experimental y 2 (1.4%) en el grupo control (*Figura 1*). Al evaluar la supervivencia de las restauraciones (*Cuadro 2*), el 92.5% se mantuvieron presentes en los molares tratados con KetacMolar®, mientras que 85% fue observado en los restaurados con IonofilMolar®. La menor pérdida del material fue del 7.5% observado en el grupo control, y 15% del grupo experimen-

Fig. 1. Distribución de los participantes



tal, sin diferencias estadísticamente significativas ($p > 0.05$). El porcentaje general de las restauraciones presentes fue 89%. En cuanto al éxito-fracaso de las restauraciones (Cuadro 2), se observó un 91.1% de éxito en el grupo del KetacMolar® y 76.6% para el IonofilMolar®. El ionómero KetacMolar® mostró 6 (8.9%) casos de fracasos, donde 5 fueron restauraciones perdidas y 1 con sobre-extensión. El IonofilMolar® obtuvo 14 fracasos (23.4%), con 9 restauraciones perdidas, 3 con sobre-extensión y 2 molares con caries en otra superficie no asociada a la restauración. Estas diferencias fueron estadísticamente significativas ($p < 0.05$). El éxito total de las restauraciones fue 89.2%. Para la presencia de caries en los molares primarios (Cuadro 3), 3% presentaron algún tipo de lesión cariosa. En el grupo experimental, 1.5% correspondientes a caries en otra superficie no asociada a

la restauración; y en el grupo control, 1.5% referentes a caries asociada con la pérdida de la extensión de la restauración. Se encontró que 96.6% y 97.1% en el grupo experimental y en el control respectivamente, se mantuvieron con ausencia de la enfermedad. Sin diferencias estadísticamente significativas ($p > 0.05$). El porcentaje total de molares con caries fue de 3% y sin caries de 97%. En cuanto a las necesidades de tratamiento (Cuadro 4), dentro del grupo experimental el 15% ameritaron la restauración de una superficie y 3.4% múltiples superficies; el 81.6% no tuvieron necesidad de ser tratados nuevamente. Para el grupo control, 7.5% requirieron restauración de una superficie; mientras que 90% no ameritaron retratamiento. No hubo diferencias estadísticamente significativas ($p > 0.05$).

Restauraciones de TRA		Caries		Necesidades de Tratamiento	
0	Presente: satisfactorio	0	No cariado	0	No necesita tratamiento
1	Presente: ligeramente deficiente en el margen de la cavidad <0.5mm de profundidad	1	Caries asociada con una restauración	1	Sellador
2	Presente: defecto en el margen de la cavidad de 0.5mm o más de profundidad	2	Caries asociada con la pérdida de la extensión del sellante o restauración	2	Restauración de una superficie
3	Presente: fractura en la restauración	3	Caries en la misma superficie no asociada a la restauración o extensión del sellador	3	Restauración de múltiples superficies
4	Presente: fractura del diente	4	Caries en otra superficie no asociada a la restauración	4	Extracción
5	Presente: sobre-extensión en el margen proximal >0.5mm	9	Imposible de diagnosticar		
6	Ausente: la mayoría de la restauración está pérdida				
7	Ausente: se encuentra otro tratamiento				
8	Ausente: el diente ha sido extraído por alguna razón				
9	Imposible de diagnosticar				

Cuadro 1. Criterios para evaluar las restauraciones, diagnóstico de caries y necesidades de retratamiento según la técnica TRA

Supervivencia	IonofilMolar® (experimental)		KetacMolar® (control)		Total	
	N	%	N	%	N	%
Restauraciones Presentes	51	85	2	92.5	113	89
Restauraciones Perdidas	9	15	5	7.5	14	11
Total	60	100	7	100	127	100
p=0.283 (p>0.05)						
Éxito y fracaso de las restauraciones	IonofilMolar® (experimental)		KetacMolar® (control)		Total	
	N	%	N	%	N	%
Éxito (0-2)	46	76.6	61	91.1	107	89.2
Fracaso (3-8)	14	23.4	6	8.9	20	10.8
Total	60	100	67	100	127	100
p=0.048 (p<0.05)						

Cuadro 2. Supervivencia, éxito y fracaso de las restauraciones según grupo de tratamiento

Códigos de Caries	IonofilMolar® (experimental)		KetacMolar® (control)		Total	
	N	%	N	%	N	%
0=No Cariado	58	96.6	65	97.1	123	97
1=Caries asociada con una restauración	0	0	0	0	0	0
2=Caries asociada con la pérdida de la extensión del sellante o restauración	0	0	2	2.9	2	1.5
3=Caries en la misma superficie no asociada a la restauración o extensión del sellador	0	0	0	0	0	0
4=Caries en otra superficie no asociada a la restauración	2	3.4	0	0	2	1.5
9=Imposible de diagnosticar	0	0	0	0	0	0
Total	60	100	67	100	127	100
p=0.403 (p>0.05)						

Cuadro 3. Lesiones cariosas en los molares primarios según grupo de tratamiento

Necesidades de Tratamiento	IonofilMolar® (experimental)		KetacMolar® (control)		Total	
	N	%	N	%	N	%
0=No necesita tratamiento	49	81.6	62	92.5	111	87.4
1=Sellador	0	0	0	0	0	0
2=Restauración de una superficie	9	15	5	7.5	14	11
3=Restauración de múltiples superficies	2	3.4	0	0	2	1.6
4=Extracción	0	0	0	0	0	0
Total	60	100	67	100	127	100
p=0.231 (p>0.05)						

Cuadro 4. Necesidad de tratamiento según grupo experimental y control

Discusión

Un principio siempre discutido dentro de la odontología ha sido la prevención de la caries dental, sin embargo la realidad es que los pacientes suelen acudir a consulta por presentar lesiones de caries avanzadas. En la mayoría de los países, el método principal para el tratamiento de un diente con lesión de caries extensa, es la extracción. A pesar de que existen diversas técnicas de prevención de caries y tratamientos convencionales para el control de la misma, en muchos lugares no están disponibles, no son accesibles

o requieren equipos sofisticados y costosos, además de un personal altamente capacitado¹⁷. Dentro de este aspecto, los estándares clínicos convencionales usualmente recomiendan la remoción completa de dentina cariada y la restauración de la cavidad o la colocación de una corona luego de la preparación cavitaria, si la pérdida de estructura dental es muy amplia o grande.

La eliminación completa de la dentina cariada de lesiones profundas puede resultar en la invasión de bacterias hacia la pulpa por la exposición mecánica.

No obstante, las investigaciones sobre el proceso de la caries han conducido a una mejor comprensión de su dinámica. Esto a su vez, dio lugar a un cambio del enfoque tradicional de intervención máxima, hacia un enfoque de intervención mínima, prevención de caries, y el uso de materiales adhesivos¹⁸.

Uno de estos conceptos es la técnica de restauración atraumática, la cual fue desarrollada en la década de 1980 para los países no industrializados, cuyas poblaciones son de nivel socioeconómico bajo y en las que no hay electricidad. Se basa en la eliminación del tejido cariado infectado usando sólo instrumentos manuales, desinfección y obturación de la cavidad con un material adhesivo, como el vidrio ionomérico¹⁹. En los últimos años, la técnica ha ido ganando una aceptación amplia en el tratamiento dental de niños pequeños^{18,19}. Sin embargo, se necesitan más investigaciones para determinar qué tipo de ionómero ofrece mejores propiedades físicas. En el presente estudio se investigó la efectividad de restauraciones atraumáticas de una superficie aplicadas en molares primarios, comparando dos cementos de vidrio ionomérico.

El 13% (19) de los dientes tratados no tuvieron seguimiento al final del estudio, debido al cambio de residencia de los niños. Los pacientes atendidos provenían de núcleos de bajos ingresos, donde sus representantes no contaban con número de teléfono para contactarlos. La deserción entre los sujetos fue similar a la observada en el estudio de Yu y col.²⁰ y no generó un impacto representativo en la investigación.

Un aspecto importante para el buen desarrollo de la técnica es el material de restauración, ya que, los índices de éxito disminuyen progresivamente en el tiempo al usar ionómeros convencionales, observándose mejores resultados entre 98.6% al año y 88.3%

a los 3 años, usando un ionómero de alta densidad^{21,22}. En esta investigación se comparó la efectividad de dos ionómeros de vidrio de alta densidad, KetacMolar® y IonofilMolar®, para la restauración de molares primarios con lesiones de caries dental cavitadas. La tasa de supervivencia de las restauraciones con TRA es otro elemento relevante. Algunos estudios^{23,24}, sugieren que existen buenos resultados a corto plazo (6 meses, 1, 2, hasta 3 años). En éste estudio pudimos constatar que 92.5% de las restauraciones estuvieron presentes en los molares tratados con KetacMolar®, mientras que 85% en el grupo de IonofilMolar®. Estos resultados difieren con los descritos por Frencken¹⁹ y Bresciani²⁴, quienes reportan tasas de supervivencia de 98.6% y 93.5%, luego de 12 meses utilizando ionómero Fuji-IX y KetacMolar® respectivamente; se encuentran dentro de los parámetros aceptados por López y col.²⁵ quienes indican 87.5% luego de un año.

De manera general y posterior a 12 meses, el éxito fue de 89.2%. Éste porcentaje supera el 75% reportado por Lo y col.²⁶, pero difiere con otros estudios que muestran éxito desde 93.5%²⁷ hasta un 98.6%²². Sin embargo, el KetacMolar® obtuvo 91.1% de éxito. Esta disminución en el desempeño, pudo deberse a factores como la limpieza de la cavidad y la colocación de la restauración; las cuales son fundamentales durante la manipulación del material y han sido discutidas en la literatura, ya que se consideran un punto crítico para el éxito del tratamiento²⁴.

El efecto antimicrobiano es, uno de los atractivos de los vidrios ionoméricos. La liberación continua de fluoruro incrementa el potencial de remineralización de la estructura dental e interfiere con la colonización bacteriana²⁸.

Nosotros encontramos 4 molares de 127, con algún tipo de lesión cariosa, 2 en cada grupo de tratamien-

to. Éstos resultados deben tomarse con reserva, ya que, existen factores inherentes al huésped que pueden determinar la aparición de caries secundarias. Dadas las controversias al desempeño anticariogénico de los ionómeros, consideramos importante realizar nuevos estudios clínicos que contemplen mayor

tiempo de observación e incluyan la evaluación de factores de riesgo de los niños; ya que las costumbres alimenticias, hábitos higiénicos, así como los programas preventivos de una comunidad, son factores que pueden modificar la longevidad y desempeño de los materiales de restauración.

Referencias

1. Calvo A, Kicuti A, Tedesco T, Braga M, Raggio D. Evaluation of the relationship between the cost and properties of glass ionomer cements indicated for atraumatic restorative treatment. *Braz. oral res.* 2015;30(1):1-7.
2. Hesse D, Pinheiro de Araujo M, Olegário I, Innes N, Prócida D, Calil C. Atraumatic Restorative Treatment compared to the Hall Technique for occluso-proximal cavities in primary molars: study protocol for a randomized controlled trial. *Trials* 2016;17:169.
3. Frencken JE, Holmgren CJ, van Palenstein Helderma WH. Basic package of oral care. WHO Collaboration Centre for Oral Health Care Planning and Future Scenarios. The Netherlands: Nijmegen;2003.
4. Carvalho TS, Ribeiro TR, Bönecker M, Pinheiro EC, Colares V. The atraumatic restorative treatment approach: an "atraumatic" alternative. *Med Oral Patol Oral Cir Bucal.* 2009;14(12):668-73.
5. Goud RS, Nagesh L, Shoba F, Raju HG. Assessment of discomfort experienced by school children while performing 'ART' and 'MCP': an experimental study. *J Dent* 2012;9(4):329-37.
6. Mata C, Allen PF, Cronin M, O'Mahony D, McKenna G, Woods N. Cost-effectiveness of ART restorations in elderly adults: a randomized clinical trial. *Community Dent Oral Epidemiol.* 2014;42(1):79-87.
7. Amorim RG, Leal SC, Frencken JE. Survival of atraumatic restorative treatment (ART) sealants and restorations: a meta-analysis. *Clin Oral Investig.* 2012;16(2):429-41.
8. Paschoal MA, Gurgel CV, Rios D, Magalhães AC, Buzalaf MA, Machado MA. Fluoride release profile of a nanofilled resin-modified glass ionomer cement. *Braz Dent J.* 2011;22(4):275-9.
9. Guglielmi CA, Raggio DP, Takeuti ML, Camargo LB, Imparato JC. Fluoride release and uptake of glass ionomer cements indicated for atraumatic restorative treatment. *Pesq Bras Odontoped Clin Integr.* 2011;11(4):561-5.
10. Kemoli A. The effects of ambient temperature and mixing time of glass ionomer cement material on the survival rate of proximal ART restorations in primary molars. *Contemp Clin Dent* 2014;5:31-6.
11. Hattab FN, Amin WM. Fluoride release from glass ionomer restorative materials and the effects of surface coating. *Biomaterials.* 2001;22(12):1449-58.
12. Dionysopoulos P, Kotsanos N, Pataridou A. Fluoride release and uptake by four new fluoride releasing restorative materials. *J Oral Rehabil.* 2003;30(9):866-72.
13. Delgado E, Bernabé E, Sánchez P. "Análisis de supervivencia de sellantes y restauraciones TRA realizados por estudiantes de pregrado". *Rev. Estomatológica Herediana* 2005;15(2):119-123.
14. International Caries Detection & Assessment System Coordinating Committee. The International Caries Detection and Assessment System (ICDAS II at June 2005). July 2005. Disponible: www.icdas.org.
15. World medical association Declaration of Helsinki ethical principles for medical research involving human subjects.
16. Vera H; Luengas E, Namihira D, Diaz S, Muñuzuri J, Holmgren CJ: The implementation and preliminary evaluation of an ART strategy in Mexico- a country example. *J Appl Oral Sci* 2009;17:114-21.
17. Rodríguez CC. Six-month evaluation of ART technique using Fuji IX and Fuji Plus. *J Dent Res.* 1998;77:636.

- 18.Frencken JE, Holmgren CJ. How effective is ART in the management of dental caries? *Community Dent Oral Epidemiol*.
- 19.Frencken JE, Holmgren CJ. *Atraumatic restorative Treatment (ART) for dental caries*. Nijmegen, Netherlands: STI;1999.
- 20.Yu C, Gao XJ, Deng DM.. Survival of glass ionómero restorations placed in primary molars using atraumatic restorative treatment (ART) and conventional cavity preparations: 2- year results. *Int Dent J* 2004;54:42-46.
- 21.Frencken JE, Pilot T, Songpaisan Y, Phantumvanit P. Atraumatic restorative treatment (ART): rationale, technique and development. *J Public Hlth Dent* 1996;56:135-40.
- 22.Frencken JE, Makoni F, Sithole WD. ART restorations and glass ionómero sealants in Zimbabwe: survival after 3 years.
- 23.Bustamante C, Edelberg M. Tratamiento restaurador atraumático (TRA) en dientes permanentes jóvenes. Resultados a 3 años. *Rev Fórmula Odontológica* 2004;2(4).
- 24.Bresciani E, Carvalho WL, Pereira L, Barata T, García-Godoy F, Navarro MF. Evaluación durante 6 meses de restauraciones de superficie única con TRA en una comunidad en Brasil con alta experiencia de caries. *Rev Mín Interv Odonto* 2008.
- 25.López N, Simpser-Rafalin S, Berthold P. Atraumatic restorative treatment for prevention and treatment of caries in an underserved community. *Am J Public Health*. 2005;95:1338-9.
- 26.Lo E, Holmgren CJ. Provisión of atraumatic restorative treatment (ART) restorations to Chinese pre-school children a 30 month evaluation. *Int J Paed Dent*. 2001;11:3-10.
- 27.Ho TF, Smales RJ, Fang DT. A 2-year clinical study of two glass ionómer cements used in the Atraumatic restorative treatment (ART) technique. *Community Dent Oral Epidemiol* 1999;27:195-201.
- 28.Smales R, Yip H. The atraumatic restorative treatment (ART) approach for the management of dental caries. *Quintessence Int*. 2002;33:427-32.

Recibido: 19 de Abril 2016

Aceptado: 21 de Junio 2016

Correspondencia: jluengofereira@gmail.com

Carretera la Bufa S/N, colonia centro, Zacatecas, Zac, México.

Código Postal: 98000. Especialidad en Odontopediatría. Unidad

Académica de Odontología. Universidad Autónoma de Zacatecas.

Zacatecas, México. Teléfono: +52-492-9229650